LITERATURE REVIEW

內六角植體系列－18個月臨床存活率報告 (Cumulative Survival Rate)

Carl J. Drago, DDS, MS
C. Garry O'Connor, DDS, MS
Compendium, April 2006, 27(4):266-271

摘要：無論病患是屬於全口缺牙或是單顆缺牙，鈦金屬植體都有相當好的成效。最初，Branemark推出外六角植體系列，連接植體與假牙基座。此連接系統由於生物與機械所產生的問題導致植體的成功與失敗已被臨床報告所證實。

為了增加植體與假牙基座連接的成功率與預期性，已研發內六角連接系統。關於內六角連接系統無論在尺寸、表面積與型態上都與外六角連接系統有很大的不同。已連續有55位部份缺牙的病患接受83根OSSEOTITE Certain 植體的治療。在無咬合負載的狀況下，讓植體至少癒合八個星期的時間。所有的植體皆為單顆、無固定的修復。然而所有的植體都正常的咬合負載至少一年。之後在植體置入後的第1, 6, 12, 18, 24與36個月後請病患回診。在正常咬合的負載下，18個月後，臨床證實所有83根植體都很穩定並且達到骨整合，植體累計的生存率(CSR)達100%.所有的假牙螺絲與修復體在18個月後，正常咬合之下皆無鬆動現象產生。贋復體累計的生存率(CSR)也達100%內六角連接系統在臨床上已有非常好的成功率，並且也能使贋復科的醫師在使用上更方便，包含減少複診的次數與降低治療上的問題。

BOSTON UNIVERSITY 波士頓大學(B.U.)-台北 人工植牙班

新年新希望! 佳評如潮欲罷不能，國內限十二人

課程分二階段：

(一) Part I ： 留美專科講師在台課程
(二) PartII ： 赴美完成最後階段進階課程
* 臨床觀摩 Live surgery
* 全程參加 Boston University Implant Symposium

Part I： 自1月28日起隔週週日上課
主辦單位:BU 台北植牙讀書會　地點在: 台北市忠孝東路四段329-1號 程國慶牙醫診所

Part II： 2007年5/3~5/12, 自5月3日起連續3天. 在波士頓大學上Live Surgery(臨床手術觀摩)，
接著週六日休息逛名勝古蹟。隔週為波士頓大學植牙年會課程

報名方式：『報名表』連同『匯款收據』傳真至 -02-87715456

1. 繳費時請匯至以下本地銀行之帳戶：
美國連通銀行台北分行　戶名: 程國慶　帳號: 301086310
2. 『報名表』連同『匯款收據』
a. 傳真至: (02) 87715456
b. 掛號方式郵寄: 台北市忠孝東路四段329-1號　程國慶牙醫診所

波士頓大學植牙年會－獨步全世界的課程

第二階段：我們將帶大家到美國去實際訓練。首先會特別安排在波斯頓大學上Live Surgery 臨床手術觀摩，並接著參加植牙年會課程。波士頓大學植牙中心主任Dr. Jacobson 每年都會邀請三,四十位世界各地知名的醫師到 Boston 演講，讓參與者受惠無窮。課程為期六天， 前三天為基礎課程，及4種不同廠牌的植體學理，運用及Hands On， 對不同植牙系統的認識會讓我們能更靈活的運用各家長處。後三天為Advanced Course，會有最當代的醫師群最新鮮課程，讓您豁然開朗茅塞頓開！

備註：

" 每次在Boston課程之參加者，均獲波士頓大學發給的植牙訓練『學分證書』。
" 完成全部課程要求，獲得波士頓大學授予的植牙訓練『結業證書』(Certificate of Achievement)。

課程(Part)		I. 2007	II. 2007	I + II
		1/28~4/1	05/03~0512	
費用	1月20日前報名	45,000	107,000	145,000
	1月20日後報名	49,000	110,000	155,000

目錄　頁數

Welcome From The President 1

新品發表
全新Certain PREVAIL Implant 2
Enhanced OSSEOTITE NT Implant 3
NanoTite 表面處理技術 4

臨床技術
Certain NT Shaping Drill 集骨手術 5
The Anterior Aesthetic Zone with Certain PREVAIL Implant 6
改良式鼻竇增高術 7

臨床文獻報告
18-Month Cumulative Survival Rates Of Implants And Implant Prostheses With An Internal Connection Implant System 8

近期預告
波士頓大學(B.U.)-台北人工植牙班 8

WELCOME FROM THE PRESIDENT

Steve Schiess - President

Welcome to ***Eye On 3i!***

從產品新資訊到臨床文獻報告，每一頁對醫師們來說都很精采。您可從新品發表的部份，尋找最新的產品資訊。

例如：全新的內六角植體Certain PREVAIL植體，也推出直柱狀的Certain Prevail植體系列。當面對狹窄的齒間空間或局限的骨脊寬度時，能提供手術更好的靈活性及保存Crestal Bone。而全新的Nanotite植體表面技術－奈米科技的結晶體能有更好的功效及成果。敬請期待AAOMS, AAP 及EAO會議，並邀請您參予3i會議與Showcase,了解最新Nanotite 表面處理。

我在此非常榮幸的宣佈，我們已完成2005-2006擴展的計畫。我們未來，正邁向增加我們Palm Beach Gardens 的設備為目標，並增加我們Palm Beach Gardens以外其他在Biomet廠的製造產量。這些規劃都可以減少未來backorders的風險產生。感謝各位長期以來對3i的支持與肯定。您的寶貴意見與持續的支持對我們來說非常重要。
3i全體人員希望能與您繼續合作，並在植體牙科領域有更好的成就。敬請欣賞本期的Eye On 3i！

Warm regards,

Steve Schiess
President

Implant Innovations, Inc.
Global Headquarters
4555 Riverside Drive
Palm Beach Gardens, FL 33410

http://www.3i-online.com

全新內六角植體 *Certain PREVAIL*

Platform Switching~ 保存骨質、支撐軟組織

Certain PREVAIL 植體的設計結合了"Platform Switching"的原理，並提供更好的Crestal bone preservation及長期美觀的結果。

Certain PREVAIL 植體結合了冠部斜角的設計，內縮植體與假牙基座介面，更能保存骨頭，避免頰側軟組織萎縮。 每個植體配件都有顏色辨別，更可確保與Abutment正確的結合。

Certain PREVAIL Implant 也提供Certain QuickSeat Connection連結特點，在裝置Abutment及Coping時都會聽見及感覺到Click喀嚓聲，您可以精準確認到定位及其穩定性。

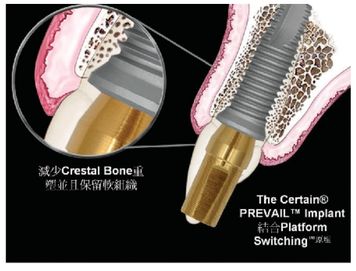

十年臨床案例- Bone Levels

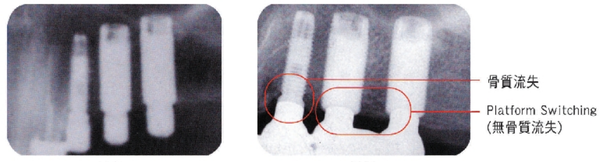

直柱狀Certain PREVAIL Implant

全新的Certain PREVAIL 植體系統，現已推出新的直柱狀設計。當面對狹窄齒間空間時或局限的骨脊寬度時，能提供手術更好的靈活性。直柱狀的Certain PREVAL結合Platform Switching原理，能有效保存骨質。而Full OSSEOTITE 表面處理，增加骨頭與植體的接觸。擴大刀鋒(ICE)免攻牙設計，則能增加植體置入的穩定性。

直柱狀的Certain PREVAIL Implant 有兩種直徑可選擇：

- 直徑5.0mm，界面4.0mm，長度8.5mm~15mm
- 直徑4.0mm，界面3.4mm，長度8.5mm~15mm

Enhanced OSSEOTITE NT Implant

自從推出OSSEOTITE NT 植體以來，有產生一些錐狀植體本身置入的問題與爭議。然而，3i 根據使用者的經驗修改手術的操作流程－ 例如，若骨頭條件為soft bone時，建議可鑽骨至小一號的尺寸並使用wrench將植體手轉至正確位置。近期，3i加強了NT儀器的部份，推出全新的Quad Shaping Drills (QSDs)與NT Depth Indicator (NTDIs)。

全新的Quad Shaping Drills增加鑽骨的精確度，而NTDIs深度平行針則可模擬植體最後置入的位置。搭配這些新的器具使用可減少植體置入的問題。

New OSSEOTITE NT 植體增加了 *OSSEOTITE*表面積與植體的穩定

- 升級版的OSSEOTITE NT植體與目前的OSSEOTITE NT植體一樣，採用QSD與NTDI手術流程。
- 混合式的雙重酸蝕 OSSEOTITER 表面設計將往上移動至植體頸部區域。與之前預留 1-2 個螺紋設計不同。
- 直徑3.25mm, 4.0mm與5.0mm的植體可選擇。直徑6.0mm的植體目前還在測試中。
- 螺紋的角度從60˚改變為 35˚。提供更高、更細的螺紋。

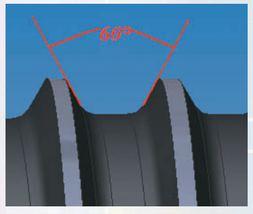

Historical Thread Profile

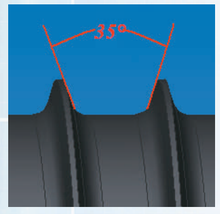

Enhanced Thread Profile

- 升級版的OSSEOTITE NT 植體需要多一點扭力才能完全置入。由於手機無法傳送足夠的扭力，所以植體在最後的置入時必須使用hand ratchet置入。
- 由於植體螺紋的改變，螺紋器(Taps)上的螺紋角度與螺紋寬度也相對的改變。全新的NT螺紋器整支完全為 color coded，有更好的辨識度。


NTAP32 NTAP4 NTAP5

- 植體包裝的改變－ 升級版的OSSEOTITE NT植體包裝上，在顏色條紋下方加上黑色與白色的虛線，增加產品的辨識度。

快速校正，持久的強度，美觀的設計

PreFormance 臨時性假牙

PreFormance Provisional Components 為臨時性的假牙修復。特別是使用在手術當天DIEM 立即無咬合受力的案例，提升美觀。PreFormance Post與Temporary Cylinder 是由堅固且生物相容的材質製造而成。這些臨時性修復的零件能有效符合病患的牙齦輪廓及型態，更提供了經濟又實惠的方式讓軟組織癒合。PreFormance 臨時性修復體在市場上，提供polymers更長效的使用期限－180天vs.30天。 PreFormance 臨時性假牙基座有直角與15度彎角可做角度修正的選擇。



Figure 1

NanoTite 表面處理技術：

再過去的七年裡，3i除了成功的推出OSSEOTITE表面外，更積極研究下一代的植體表面處理。3i 利用OSSEOTITE為基礎，研發出全新的表面處理，Nanotite。全新的技術可讓我們沉澱每顆奈米刻度的Calcium Phosphate結晶體在OSSEOTITE表面上。這項技術我們稱為Discrete Crystalline Deposition（DCD）分離式結晶體的沉澱。由於結晶體非常小，我們必須使用高解析度的掃描式電子顯微鏡，放大倍率才能詳細的看清楚CaP奈米表面(圖Ⅰ)。NanoTite結晶體融合在OSSEOTITE表面上並佔據了50%的表面積。

Nanotite 植體所包含的磷酸鈣CaP成分很少，不到20micrograms. 這些特有的特性讓NanoTite 與傳統的CaP噴漿鍍層(大約有20,000micrograms的CaP)有很大的區分。當這些少量的材質與OSSEOTITE表面 結合在一起時，創造了更有影響力的表面。

Nanotite臨床實驗進展中

NanoTite植體的表面經臨床證實，能提升手術的結果像是immediate loading立即負載、隨拔隨種、鼻竇增高、或是在一些因美觀及保存骨頭的考量下，需要短的或寬直徑植體的區域。許多的研究中心利用隨機-控制變因、可預期性的研究方式正在評估NanoTite 植體的功效及成果。

Nanotite 臨床前的研究

北美洲與歐洲一些知名的大學中心，一直都持續對於NanoTite 表面在動物與人類上做評估及研究。多倫多大學Bone Interface Group的主管，Dr. J.E. Davies, 今年的五月在加拿大生物材料協會的年度會議上提出三項研究報告的數據。

Dr. Vanessa Mendes 也呈獻一份研究報告，利用生物機械的拉力在動物上進行測試，證實Bone Bonding在DCD(NanoTite)表面的結果。　她的團隊將定製的(DCD)長方形植體與OSSEOTITE表面植體置入老鼠的股骨，並讓他們癒合九天。再利用她所設計的器具將植體移除，並將骨頭從植體分離，並測量peak-pull-out 的力量。從DCD植體上，所測量到骨頭分離的平均力量至少為OSSEOTITE植體的五倍。她也觀察到DCD植體在最高力量點時，事實上已斷裂在骨頭裡，並非骨頭與植體的介面。她的演說也同時在會議時得到口腔演講類的前五名表揚。

Dr. Medndes　也提出另一項研究報告，發現DCD表面比OSSEOTITE表面有更好的骨頭與植體的接觸(BIC)，及骨整合效果。從Toronto Group所發表的第三個文獻報告中，提出DCD表面並不會像傳統的CaP噴漿鍍層一樣，CaP結晶體會有較高的機率溶解。

當歐洲骨整合協會十月份在Zurich舉辦時，3i將會發表三項NanoTite 的研究報告。其中一項報告將發表利用動物模型來證實Early implant-bone fixation. 無論是DCD或是OSSEOTITE表面的植體都將置入兔子的脛骨內，並癒合14天。然後也進行peak pull-out 力量的測驗。骨頭與DCD或是OSSEOTITE植體分離所測試的結果相差109%.(統計上顯示Nanotite表面有很大的優勢)。這些研究報告指出NanoTite能增加預前的植體與骨頭的整合。

NanoTite　推出日期

Nanotite 植體將會在2007的春天正式推出。初期，NanoTite表面將只有推出Certain PREVAIL 植體與傳統植體的型號。

Certain NT Shaping Drill
能有效集骨，維持骨脊的完整性

Certain NT Shaping Drill 的特殊設計，能有效收集自體骨，填補植體周圍頰側骨吸收凹陷的區域，經濟又實惠。以置入標準直徑4.0mm植體為例，約可收集到300mg-500mg的自體骨。自體骨能使骨頭生長更完整。另外，可搭配3i補骨材系列-Calcigen Oral與 OSSIX Membrane可吸收性膠原膜，更能維持植牙骨脊的完整性。

病患植牙區域： 2 1

Figure 1

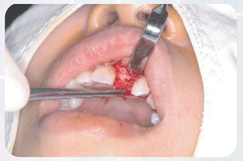

劈開bone Ridge
將Crestal Bone的寬度撐開

Figure 2

Twist Drill 2.0mm
Prepare 完之後的洞口

Figure 3

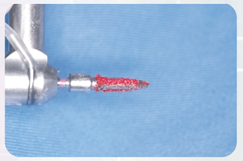

NT Shaping Drill 的設計，可收集多量自體骨

Figure 4

置入 Osseotite NT Certain 4.0mmx11.5mm植體

- 植體置入時，建議轉速為15-20rpm
- 植體置入時，建議扭力為40-50Ncm

Figure 5

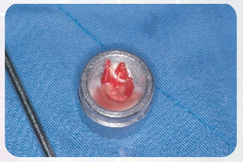

利用 Certain NT Shaping Drill 所收集到的自體骨

Figure 6

Biogran 骨粉

可吸收性的合成補骨材料，在骨缺陷處促進骨生成，其玻璃粒子的直徑是在300-350um，經證實是最適合骨頭生長的環境

Figure 7

Calcigen Oral 由有骨誘導生成性的Calcium Sulfate所組成。
它可固定補骨材之外，也可當隔離膜使用（ 6 週隔離時間 ）

Figure 8

將與Calcigen Oral 混合完成的自體骨，填補植體周圍頰側骨吸收凹陷的區域

Figure 9



OSSIX Membrane可吸收性膠原膜

- 六個月的隔離功能，8-10個月內完全吸收
- 暴露時可維持柵欄的功能2-4個月

Figure 10

將OSSIX Membrane 覆蓋於手術區域，讓軟組織與硬組織隔離

Figure 11

將手術區域縫合完成

Figure 12

資料提供來源: 感謝 長庚醫院 張陽明醫師

The Anterior Aesthetic Zone with Certain PREVAIL Implant 臨床案例

此臨床案例由Dr. Roberto Cocchetto (ITALY)示範解說

一位28歲男性病患，上顎的中間門牙因外傷而斷裂。斷裂前有接受過根管治療。病患的軟組織很健康及穩定。骨頭量也很足夠。

Figure 1

仔細地將上顎中間斷裂的門牙拔除

Figure 2

清除拔牙洞口

Figure 3

立即置入兩支5mmx13mm Certain PREVAIL 植體並接上5mm emergence profiles, 4.1mm台面的Healing Abutment.（一階段手術）

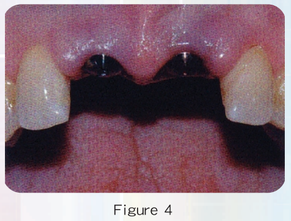

Figure 4

Certain PREVAIL 植體，結合Platform Switching原理

Figure 5

三天過後，置入兩個4.1mmGingiHue Posts (Emergence Profile 直徑5.0mm) 經過氮化的純鈦假牙基座不但強化了鈦金屬的強度，更於表面形成自然的黃金色，讓軟組織的外觀更自然。Abutment Screw鎖至20Ncm

Figure 6

利用樹脂將兩個臨時性假牙黏上。(Immediate non-occlusal loading）

Figure 7

兩個月後，置入最後的金屬瓷牙冠。齒間papillae維持良好的美觀

Figure 8

植體置入12個月後（十個月正常咬合負載）。從X光片中可看出良好的骨整合，並保存Crestal Bone

改良式鼻竇增高術

『李德孚 醫師』

『本文節譯自李德孚醫師發表於2005九月份Compendium之英文原稿』

鼻竇增高術常用於增厚上顎骨體積，以便能進行人工植牙。本論文則是以八年的時間研究改良舊有術式，與已往傳統最大的不同點，在於新方法可以完全不用人工骨粉或其他添加物。主要原理就是將鼻竇底部的鼻黏膜予以撐起，造就一個自體凝血塊的空間，藉由此血塊的成熟轉化為自體骨組織成為支撐植體的基礎。根據統計，此法可將鼻竇底部增厚墊高約2.18mm~5.42mm。共61例的植體中，成功總率為91.8%。而我們也發現到，只要能在植入牙根時達到應有的Primary Stability，新的術式甚至可應用於僅存3~4mm高度的牙床，且只要『3i標準型植體』（直徑3.75~4mm，長度8.5~10mm）即可於此墊高增厚的上顎牙床承受原本臼齒之咬合力量。

『主旨』

在1994年，Dr. Summers提出了一套利用Osteotomes的上顎鼻竇增高術，完全不用Drilling，只利用敲擊的方式，將人工骨粉與HA混合塞入牙床骨內，以撐起鼻竇底部黏膜。不同於以往的Caldwell-Luc，鼻竇墊高與植牙需分兩階段來進行。Summers的改良方式好處為：兩種術式可於單一療程處理完畢，鼻竇墊高的同時便將植體植入。但需保持鼻黏膜完整無破孔，如此可將鼻竇底部增高3~4mm，並使骨質壓擠變的更為密實。療程既短、患者所受的苦痛也較少。

而Summers的原創方法有三項特別之處：

1. 建議使用Press-Fit Cylindrical Implant。
2. 需使用DFDBA和HA的混合物。
3. 完全不用Drilling，而是全程使用Osteotomes敲擊，認為如此可以有較好的觸控感覺，也較不會有組織過熱的現象。

然則以今日之標準來看，我們認為原創法應有下列的改良：

1. 螺紋式植體的設計，以螺絲紋路來強化植體與周邊牙骨的整合穩定，並藉以增加兩者間的接觸面積，以利咬合壓力量的分散，而柱狀型植體卻完全無法達到此一效果。且文獻上的記載，柱狀植體的長久性也較不穩定。
2. 直至現今人工骨粉的使用仍極具爭議性。DFDBA的骨再生誘導能力並無完全的定論。Dr. Beirne最近才在文獻回顧中指出，其實最佳的移植骨材，仍屬患者本身的自體骨。
3. 以牙醫師而言，手指對器械的掌控遠勝於掌心的握持，所以若能捨Osteotomes而改採Contra-Angle Handpiece，則不論就角度的操控、視野的清晰均會有較佳的效果。而以病患的感受而言，Drilling會比Osteotomes的敲擊要來的舒適。

本『改良式鼻竇增高術』是作者自1996年起至2004年之間應用於臨床的新法，前後歷經了八年三階段的改良，主要是以骨組織的生理代謝、修復機能與鼻竇的解剖結構為主要考量所建構出的一套鼻竇增高模式。

『手術方法』

以2% Lidocaine浸潤麻醉後，以Incisions切開牙齦肉進行翻瓣，並用2mm Round Drill在皮質骨上開孔：

1. Pure Osteotome Technique：若骨質鬆軟，則全程使用#1~#3之Osteotome。
2. Combined Drilling / Osteotome Technique：然若骨質夠硬，則直接使用Twist Drilling至鼻底，然後以Osteotomes擊破。
3. Drilling Technique：筆者目前是直接使用Twist Drilling鑽破鼻底皮質骨，完全免除了Osteotome的使用，可加快速整個程序。

在鼻腔底部破孔後，直接將植體緩緩旋入牙床，以撐起鼻黏膜，此時便會有血塊產生，成熟後會轉化為自體骨組織。即使有5例的鼻黏膜穿孔發生，然因已達到Primary Stability，六個月後仍完成贋復治療。

『結論』

自1996年9月至2003年12月共植入了61枚植體，並以半貴金屬瓷牙完成贋復，每半年均做X光檢查。在植體植入時，X光所見好像植體穿入鼻腔中，但半年後即可見到原有鼻底影像明顯向上提昇，植體穿透的部份會被與周邊自體骨相同的白色影像包住，甚至新舊顎骨之間的顏色及質相皆無明顯差異。為了量化新生成的自體骨，所有的測量都以Digora Software作分析，以此新法可達成2.18mm~5.42mm的骨增高量。其中5例失敗，皆因Type IV Bone及Peri-Implantitis。整個八年研究，累計成功率為91.8%。

其實早在1985年，Dr. Branemark&Dr. Albrektsson就已提出與本研究相類似的觀念：即將鼻腔底部黏膜撐起與皮質骨分離，其間的空隙能讓自體血塊凝結，當成熟轉化為骨組織，便會與植體末端產生骨整合。作者根據八年的臨床心得，完全認同此點。因為凝血塊是由鼻黏膜被剝離開骨表面所形成的，其中富含了具造骨能力的Mesenchymal Cells，而人工植牙最愛的還是患者的本體骨細胞。他人捐贈的骨粉不見得都可和鈦金屬整合，以致會有失敗發生。而此新法無需人工骨粉的顆粒，即便鼻黏膜有裂孔，自體的血塊還是會如凝膠般固著而不流失。且不同於以往的研究至少需6mm的牙床骨高度才可進行Osteotome的術式，現在只要有3mm~4mm的牙床骨便可進行這種新的鼻竇墊高術。而本研究也只植入直徑3.75mm或4mm，長度為8.5mm~10mm的標準型植體，如此便足以於此再造增生的上顎牙床承受原本臼齒之咬合力量。所有患者完成贋復後，均已追蹤了至少15個月以上。

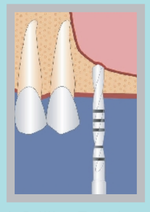

1. Drilling Technique

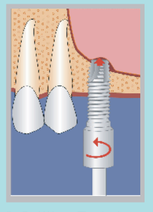

2. Drilling Technique

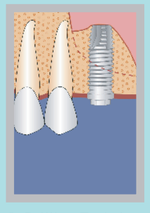

3. Drilling Technique

4. Drilling Technique

5. 術後7個月